

出生児が早期先天梅毒と診断された梅毒感染未診断妊婦の1例

メタデータ	言語: ja 出版者: 公開日: 2023-03-22 キーワード (Ja): キーワード (En): 作成者: 加藤, 正隆, 川村, 裕士, 清水, 貴大, 中森, あかり, 谷口, 義弘, 鈴木, 秀文, 吉田, 好雄, 医学領域 産婦人科学分野, Kato, Masataka, Kawamura, Hiroshi, Shimizu, Takahiro, Nakamori, Akari, Taniguchi, Yoshihiro, Suzuki, Hidefumi, Yoshida, Yoshio, Department of Obstetrics and Gynecology, Division of Medicine, Faculty of Medical Sciences, University of Fukui メールアドレス: 所属:
URL	https://doi.org/10.34463/0000029473

出生児が早期先天梅毒と診断された梅毒感染未診断妊婦の1例

加藤 正隆, 川村 裕士, 清水 貴大^{*1}, 中森 あかり^{*2}, 谷口 義弘^{*1},
鈴木 秀文^{*3}, 吉田 好雄

医学領域 産婦人科学分野

A Case of Undiagnosed Maternal Syphilis in Pregnancy Delivered a Neonate with Congenital Syphilis

KATO, Masataka, KAWAMURA, Hiroshi, SHIMIZU, Takahiro^{*1}, NAKAMORI, Akari^{*2}, TANIGUCHI, Yoshihiro^{*1},
SUZUKI, Hidefumi^{*3} and YOSHIDA, Yoshio

*Department of Obstetrics and Gynecology, Division of Medicine,
Faculty of Medical Sciences, University of Fukui*

要旨

患者は39歳の初産婦であり、妊娠11週の梅毒血清検査結果は陰性であった。患者は妊娠31週に胎動減少と性器出血を主訴にA病院に来院し、超音波検査により胎児の中大脳動脈最高血流の速度上昇および胎児心拍数モニタリング異常が認められ、胎児貧血による胎児機能不全と判断されたので、患者に緊急帝王切開が施行された。新生児は1512gの女児、Apgar score 5/6で出生した。新生児の出生時所見では、肝脾腫および体幹部の紫斑が認められ、血液検査で貧血、血小板減少が認められた。日齢3に行った新生児の梅毒血清検査結果は陽性であり、先天梅毒と診断された。母親の分娩後の梅毒血清検査結果は陽性であった。梅毒感染リスクが高い可能性のある妊婦では、妊娠初期の梅毒血清検査が陰性であっても、妊娠中期・後期の梅毒スクリーニング検査を検討するべきである。

キーワード：先天梅毒、妊娠、スクリーニング検査、中大脳動脈最高血流速度、胎児貧血、胎児機能不全

Abstract:

A patient was 39-year-old primipara, whose result of serological test for syphilis at 11 weeks of gestation was negative, came to the A hospital with chief complaints of decreased fetal movement and genital bleeding at 31 weeks of gestation. The transabdominal ultrasound of the fetus demonstrated an elevation of middle cerebral artery peak systolic velocity, and an abnormal fetal heart rate monitoring was observed in cardiotocography. An emergent cesarean section was conducted on the patient because of non-reassuring fetal status due to fetal anemia. The neonate was a female weighing 1,512 g, with an Apgar score at 5/6. The neonate presented hepatosplenomegaly and purpura of the trunk at birth, and the results of her blood tests showed anemia and thrombocytopenia. The result of syphilis serology test for the neonate performed at the third day after birth was positive, and she was diagnosed with congenital syphilis. The result of maternal syphilis serology test turned out to be positive after delivery. Pregnant women presumed to be at high risk of syphilis infection should be screened for syphilis at the second or third trimester of pregnancy, regardless of negative screening results at the first trimester.

Keywords: congenital syphilis, pregnancy, screening test, MCA-PSV, fetal anemia, non-reassuring fetal status

Corresponding Author: 川村裕士 〒910-1193 福井県吉田郡永平寺町松岡下合月23-3 福井大学医学部附属病院産科婦人科
e-mail:kawamuul031@gmail.com

^{*1} 福井県立病院 小児科 *Department of Pediatrics, Fukui Prefectural Hospital*^{*1}

^{*2} 福井県立病院 産婦人科 *Department of Obstetrics and Gynecology, Fukui Prefectural Hospital*^{*2}

^{*3} 福井愛育病院 産科婦人科 *Department of Obstetrics and Gynecology, Fukui Aiku Hospital*^{*3}

(Received 17 January, 2023 ; accepted 20 March, 2023)

緒言

本邦における感染症法届出による梅毒報告数は2011年頃より増加し、2022年では年間10,000例以上の梅毒感染が報告されている¹⁾。先天梅毒は、病原体である梅毒トレポネマ (*Treponema pallidum subsp. pallidum*) の経胎盤感染により、新生児期あるいは小児期に様々な症状を引き起こす。今回、妊娠初期の母体の梅毒血清検査が陰性であった妊婦が、妊娠31週で胎児機能不全のため緊急帝王切開分娩となり、新生児が早期先天梅毒と診断された1例を経験した。妊娠中の母体梅毒血清検査および胎児管理について、文献的考察を交えて報告する。

症例

<患者> 39歳女性

<既往歴> 特記事項なし <家族歴> 特記事項なし

<妊娠出産歴> 3妊0産 (妊娠初期の人工妊娠中絶, 自然流産)

<生活歴> 未婚, 職業: 運送業 喫煙歴: 電子タバコ 10本/日 飲酒歴: 機会飲酒

<現病歴>

自然妊娠で妊娠成立した。妊娠10週で性器ヘルペス感染症に対して、バラシクロピルの内服 (1000 mg × 7日間) により治療した。妊娠11週で行った母体の血液検査では、rapid plasma reagin (RPR) 陰性, treponema pallidum hemagglutination (TPHA) 陰性であった。HIV抗体は陰性であった。また、HCV抗体

陽性, HCV-RNA 6.5 IU/mLであったが、血清トランスアミナーゼが正常値 (AST 19 U/L, ALT 29 U/L) であったため、経過観察とした。子宮頸部細胞診異常のため妊娠11週で行った子宮頸部組織診で、子宮頸部上皮内腫瘍 (cervical intraepithelial neoplasia 3; CIN3) と診断された。妊娠24週で、新型コロナウイルス感染症に罹患したが、自宅療養により軽快した。超音波検査では、胎児発育は良好であり、明らかな胎児の形態異常は認めなかった。妊娠31週1日、性器出血と胎動減少を主訴に来院した。胎児心拍数陣痛図 (cardiotocogram; CTG) で、心拍数基線140回/分と正常であったが、基線細変動の減少および高度遅発一過性徐脈を認めた (図1)。経腹超音波検査では、中大脳動脈収縮期最高血流速度 (middle cerebral artery peak systolic velocity: MCA-PSV) が89.7 cm/秒 (2.09 MoM) と異常高値を示していた (図2)。羊水インデックスは9.87 cmで羊水量異常は認めず、Biophysical profile score (BPS) は8点であったが、MCA-PSVの異常高値およびCTGの異常から、胎児貧血による胎児機能不全と判断した。ベタメタゾン12 mgを母体へ筋肉内投与し、新生児の脳保護目的に硫酸マグネシウムの投与 (1 g/hr) を開始後、緊急帝王切開により分娩とした。児は出生後第一啼泣を認めず、生後1分よりマスク&バッグを開始した。高濃度酸素を要したため、気管内挿管により人工呼吸管理を開始した。出生体重: 1512 g (-0.2 SD), 身長: 40.0 cm (-0.5 SD), 頭囲: 26.1 cm (-1.3 SD) の女児で、Apgar

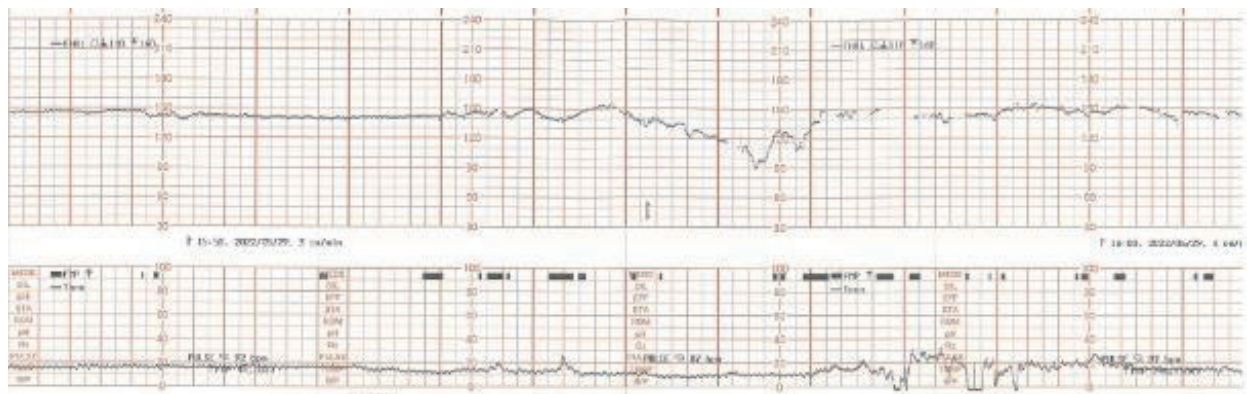


図1 胎動減少を主訴に来院した際の胎児心拍数陣痛図

基線細変動の減少を伴う高度遅発一過性徐脈を認める。
子宮収縮圧の計測が不正確のため、子宮収縮の自覚を胎動マーカーで示している。

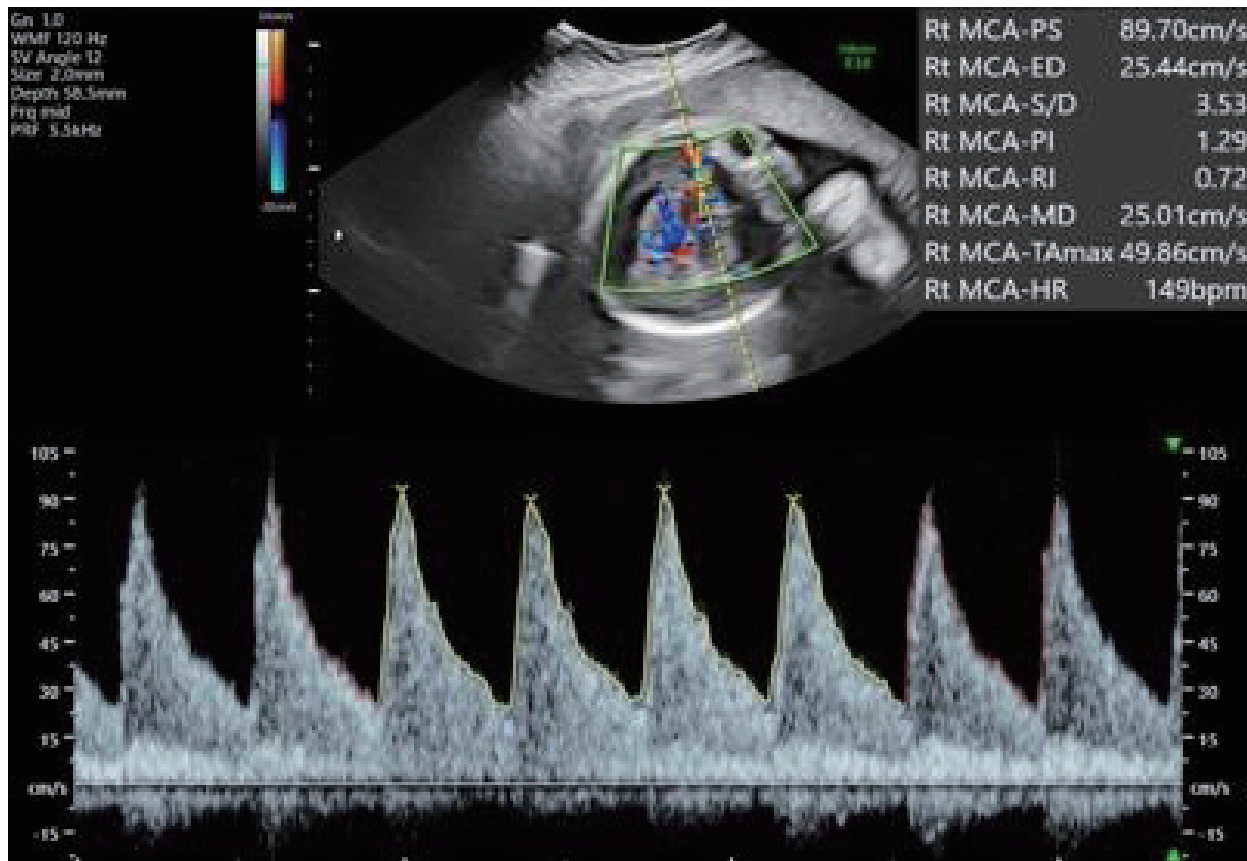


図2 来院時の胎児中大脳動脈血流波形

中大脳動脈収縮期最高血流速度 (middle cerebral artery peak systolic velocity: MCA-PSV) は 89.7 cm/秒 (2.09 MoM) と異常高値を認めた。

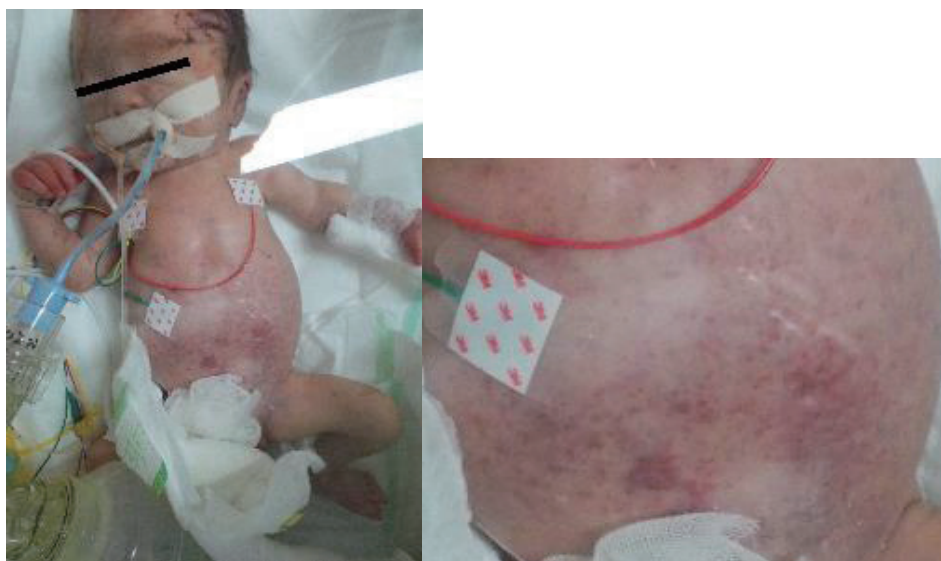

図3 出生直後の新生児の全身（左）および腹部（上）の写真

腹部膨満を認め、腹部全体に紫斑を認めた。

scoreは1分値：4点、5分値：6点で、臍帯動脈血液ガスは、pH：7.33、BE：-0.2 mmol/Lであった。出生直後から新生児に腹部膨満を認め、体幹部に紫斑を認めた（図3）。消化管閉鎖や新生児播種性血管内凝固症候群が疑われたため、高次医療機関へ新生児搬送した。

<新生児集中治療室入院時の現症および入院後経過>

前胸部から腹部にかけて紫斑と点状出血を認め、肝脾腫（肝臓辺縁4横指触知、脾臓2横指触知）を認めた。皮膚の黄染は認めなかった。入院時の血液検査結果を表1に示す。貧血、血小板減少に対し、赤血球輸血、血小板輸血を行った。血清IgMが422 mg/dlと異常高

表1 入院時の血液検査所見

WBC	13500 / μ L	BUN	13.8 mg/dL
Neu	27.1 %	Cre	0.78 mg/dL
Lym	55 %	Na	136 mEq/L
Mon	16.3 %	K	5.8 mEq/L
Eos	0.6 %	Cl	105 mEq/L
Bas	1 %	Ca	9.2 mg/dL
RBC	2030 / μ L	P	5.3 mg/dL
Hb	6.5 g/dL	CRP	1.51 mg/dL
Ht	24.2 %	IgM	422 mg/dL
Plt	4000 / μ L	IgG	883 mg/dL
TP	4.9 g/dL	FDP	43 μ g/mL
Alb	1.9 g/dL	AT-III	34 %
AST	100 U/L	PT	9.7 秒
ALT	24 U/L	PT-INR	1
LDH	615 U/L	APTT	41.2 秒
ALP	381 IU/L	Fibrinogen	201 mg/dL
T-Bil	3.6 mg/dL		
D-Bil	1.4 mg/dL		
UA	6.6 mg/dL		

値であり、先天感染が疑われたため、アンピシリン、セフトキシム、ホスフルコナゾールの投与を開始した。新生児遷延性肺高血圧症に対し、一酸化窒素療法およびホスホジエステラーゼⅢ阻害薬の投与を開始した。日齢3の児の血液検査で、RPR 520 U、TPHA 979 U、FTA-ABS (fluorescent treponemal antibody-absorption) IgMが陽性であり、先天梅毒と診断した。日齢4より抗菌薬をベンジルペニシリン10万単位/kg/dayへ変更した。レントゲン検査で長管骨に異常は認めなかった。日齢4に施行した髄液検査でFTA-ABS IgM陽性であり、神経梅毒と診断した。日齢8よりベンジルペニシリン15万単位/kg/dayへ増量し、日齢13まで投与した。血清RPRは、日齢15で34.5 U、日齢35で15 Uと低下を認めた。血清TPHAは、日齢15で448.5 U、日齢35で219.1 Uと低下を認めた。ベンジルペニシリンの投与開始後、肝脾腫は徐々に改善し、日齢30で触知不可となった。退院前の頭部MRIでは有意な脳室拡大を認めず、自動聴性脳幹反応は両側とも正常であり、日齢53に退院した。新生児の出生から退院までの治療経過を図4に示す。

<母体の分娩後経過>

児が先天梅毒と診断された分娩後3日目の血液検査で、RPR 73 U、TPHA 6,880 Uであり、梅毒感染が判明したため、同日よりアモキシシリン1500 mg/日を28日間内服した。内服開始後1ヶ月で血清RPR 3.6 U、TPHA 3,396 U、4か月後で血清RPR 1.7 U、TPHA 240.9 Uと改善を認めている。

考察

近年の梅毒感染における年齢分布の特徴として、男性では20歳～54歳と幅広い年齢群での報告数が多い一方で、女性では20歳～24歳での報告数の増加が際立っている¹⁾。このような若年女性の梅毒感染の増加を背景に、2013年までは年間4例程度であった先天梅毒の報告数が、近年は年間20例程度と著しく増加している¹⁾。昨今の梅毒の流行状況からは、今後もさらなる先天梅毒の増加が懸念され、これまで以上に妊婦の梅毒スクリーニングの必要性が高まっていると考えられる。

2016年に日本産婦人科医会が行った「妊娠中の梅毒感染症に関する実態調査」によると、梅毒感染妊婦

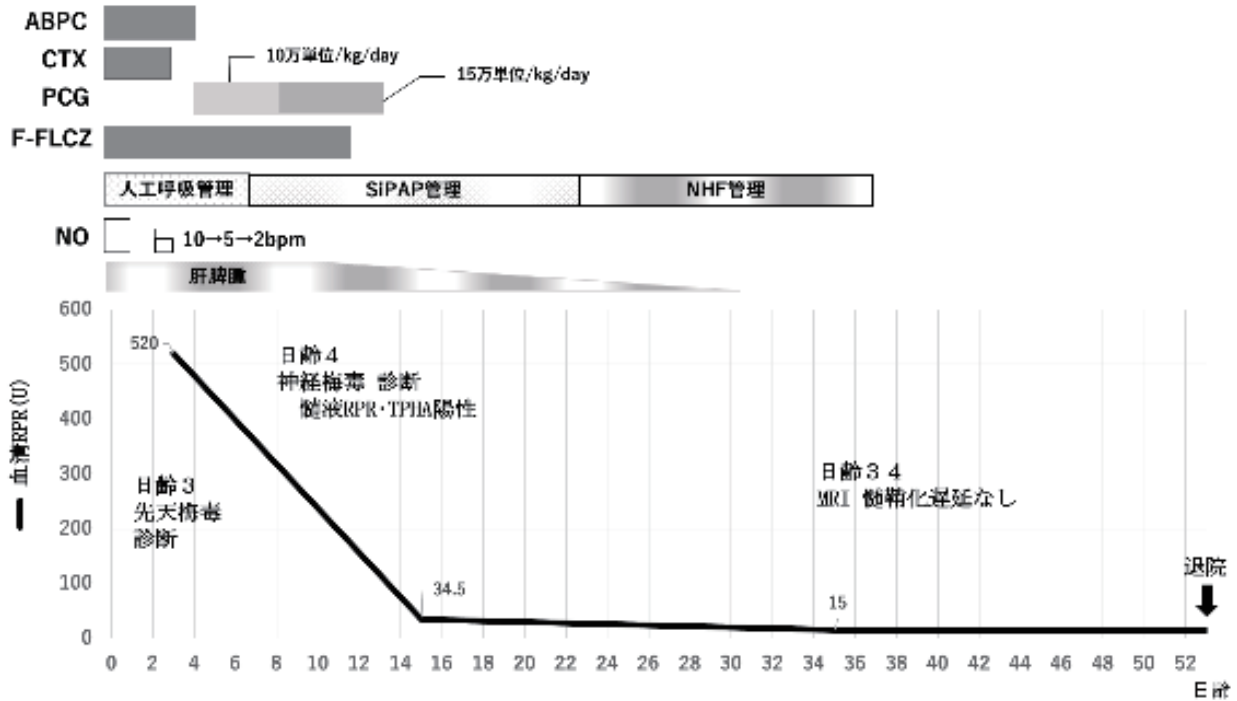


図4 新生児の入院後経過

抗生剤治療開始後、血清RPRは順調に低下した。また、肝脾腫も徐々に改善を認めた。

76例中4例において、妊娠初期の梅毒血清検査が陰性であったにも関わらず、妊娠中期以降で母体の梅毒感染が判明していた²⁾。本症例で妊娠初期の梅毒血清検査が陰性であった理由として、(1)血清学的潜伏期(感染のごく初期)であった、(2)妊娠初期は未感染であったが、妊娠中に新たに感染した、という2通りの可能性が考えられる。梅毒感染における血清学的潜伏期は、感染後2週間～3週間との報告もあり³⁾、感染直後に検査を行った場合は、RPRと梅毒トレポネマ抗体のいずれも検出されない可能性に留意すべきである。米国疾病予防管理センター(Centers for Disease Control and Prevention; CDC)および米国産婦人科学会は、妊娠中の梅毒感染リスクの高い患者に対して、妊娠第3三半期で2回(妊娠28週～32週および分娩時)の梅毒スクリーニング検査を推奨している⁴⁾⁵⁾。先天梅毒のリスク因子として、若年妊娠、未婚、性産業従事歴、他の性感染症の既往・合併、未受診(不定期受診)妊婦が報告されており⁶⁾、自験例が未婚および他の性感染症(性器ヘルペス、HCV)を合併していたことを踏まえると、妊娠28週頃に梅毒スクリーニングの再検査を検討しても良かったのかもしれない

い。今後本邦においても、梅毒スクリーニングの再検査を行うべき妊婦症例の検討や、再検査の至適時期(妊娠週数)および費用対効果について検討がなされることが望ましい。

梅毒の母子感染は全妊娠期間を通して成立し、母体が未治療の場合は早期梅毒で50%以上、後期梅毒で35%の胎児感染リスクを伴い、およそ40%で流産・死産に至ると報告されている⁷⁾⁸⁾。本症例では、妊娠31週に胎動減少を自覚して受診した際の胎児超音波検査で、MCV-PSVの異常高値を認めた。出生後の新生児に著明な貧血を認めたことから、MCA-PSVの異常高値は、間接的に胎児貧血を反映していたと推察するが、継時的に評価を行っていなかったため、その出現時期は明らかではない。梅毒の胎内感染による胎児超音波検査異常は、*Treponema pallidum*に対する強い免疫(炎症)反応を反映しており、胎児の免疫能が成熟してくる妊娠18週～20週以降で出現すると報告されている⁹⁾。Racらが行った妊娠期梅毒の観察研究によると、治療開始前の235例の妊娠期梅毒のうち73例で胎児超音波検査異常が確認され、MCA血流波形の異常は33%の症例で認められた。その他の超音波検査異常

所見の頻度は、肝腫大：79%、胎盤腫大：27%、羊水過多：12%、腹水貯留：10%であった¹⁰⁾。本症例では出生前に胎児の肝腫大を評価できなかったが、母体が先天梅毒のリスク因子を有している場合、一般的な胎児計測や羊水量計測に加え、胎児の肝臓やMCA血流波形を評価することで、より早期に胎内感染を捉えられるかもしれない。

本症例では、CTGの異常波形から胎児機能不全と判断して児の娩出へ踏み切ったが、BPSが正常であったため、児を娩出するべきか、それとも妊娠継続するべきか、その判断に大変苦慮した。母体の梅毒感染が判明している場合であれば、抗菌薬による母体治療により、胎児の超音波検査異常が改善する可能性が指摘されている¹⁰⁾。梅毒感染リスクの高い妊婦において上述の胎児超音波検査異常を認めた際は、母体採血による梅毒の診断後、速やかに抗菌薬治療を開始し、胎児超音波検査所見およびCTG波形の変化を慎重に評価して、娩出のタイミングを見極めることが肝要である。

今回、妊娠初期の梅毒血清検査が陰性であった妊婦において、梅毒の胎内感染により出生児に早期先天梅毒を認めた1例を経験した。梅毒感染リスクの高い妊婦では、胎児の肝臓の大きさや中大脳動脈収縮期最高血流速度の測定を含めた胎児評価が重要と考える。さらに、妊娠初期の梅毒血清検査が陰性であったとしても、血清学的潜伏期による偽陰性の可能性や妊娠中の新たな感染リスクを考慮し、妊娠中期・後期における梅毒スクリーニング検査を検討するべきである。

参考文献

- 1) 国立感染症研究所 感染症疫学センター IDWR 2022 年第42号<注目すべき感染症>梅毒. <https://www.niid.go.jp/niid/ja/syphilis-m-3/syphilis-idwrc/11612-idwrc-2242.html> (アクセス日：2023年2月6日)
- 2) 公益社団法人日本産婦人科医会 妊娠中の梅毒感染症に関する実態調査結果の報告. <http://www.jaog.or.jp/wp/wp-content/uploads/2017/01/baidoku-houkoku.pdf> (アクセス日：2023年2月6日)
- 3) Peeling RW, Ye Htun. Diagnostic tools for preventing and managing maternal and congenital syphilis: an overview.

- Bull World Health Organ. 82(6):439-46, 2004
- 4) Workowski KA, Bolan GA. Sexually transmitted diseases treatment guidelines, 2015. MMWR Recomm Rep. 64(Rr-03):1-137, 2015
- 5) Center for Disease Control and Prevention. STD Treatment Guidelines 2021. <https://www.cdc.gov/std/treatment-guidelines/syphilis.htm> (アクセス日：2023年2月6日)
- 6) 国立感染症研究所 先天梅毒児の臨床像および母親の背景情報に関する研究報告(2016～2017年) IASR Vol. 39 p205-206: 2018年11月号 <<https://www.niid.go.jp/niid/ja/syphilis-m-3/syphilis-iasrd/8437-465d03.html>>
- 7) Rac MW, Revell PA, Eppes CS. Syphilis during pregnancy: a preventable threat to maternal-fetal health. American journal of obstetrics and gynecology. 216(4):352-63, 2017
- 8) Qin J, Yang T, Xiao S, Tan H, Feng T, Fu H. Reported estimates of adverse pregnancy outcomes among women with and without syphilis: a systematic review and meta-analysis. PLoS One. 9(7):e102203, 2014
- 9) Nathan L, Bohman VR, Sanchez PJ, Leos NK, Twickler DM, Wendel GD, Jr. In utero infection with *Treponema pallidum* in early pregnancy. Prenat Diagn. 17(2):119-23, 1997
- 10) Rac MW, Bryant SN, McIntire DD, et al. Progression of ultrasound findings of fetal syphilis after maternal treatment. American journal of obstetrics and gynecology. 211(4):426.e1-6, 2014