福井大学リポジトリ
UNIVERSITY OF FUKUI REPOSITORY

術前診断し腹腔鏡下に切除した特発性大網捻転症の1例

メタデータ	言語: Japanese 出版者: 公開日: 2022-07-20 キーワード (Ja): キーワード (En): idiopathic omental torsion, acute abdomen 作成者: 松中, 喬之, 呉林, 秀崇, 田口, 誠一, 土山, 智邦, 五井, 孝憲, Matsunaka, Takayuki, Kurebayashi, Hidetaka, Taguchi, Seiichi, Tsuchiyama, Toshikuni, Goi, Takanori メールアドレス: 所属:
URL	http://hdl.handle.net/10098/00029167

術前診断し腹腔鏡下に切除した特発性大網捻転症の１例

松中　喬之，呉林　秀崇，田口　誠一*，土山　智邦*，五井　孝憲

医学部附属病院　第一外科

A Case of Idiopathic Omental Torsion Diagnosed Preoperatively and Treated by Laparoscopic Resection.

MATSUNAKA, Takayuki, KUREBAYASHI, Hidetaka, TAGUCHI, Seiichi*, TSUCHIYAMA Toshikuni*, GOI, Takanori

First Department of Surgery, University of Fukui Hospital

要旨

症例は63歳，男性であり，2週間持続する右側腹部痛を主訴に（独）地域医療機能推進機構（JCHO）福井勝山総合病院を受診した。身体所見では右中腹部に筋性防御を伴う圧痛を認め，血液検査所見ではC-reactive protein（CRP）が軽度上昇している以外には特記異常所見を認めなかった。腹部造影CT検査では大網の右側横行結腸への付着部付近に脂肪織濃度の上昇があり，周囲に捻転した血管と思われる索状影が延びていた。CT検査所見より大網捻転症と診断し，緊急で腹腔鏡下大網切除術を施行した。術中所見では右上腹部に少量の血性腹水と暗赤色に色調変化した大網を認めた。大網は右側横行結腸への付着部で捻転しており，捻転の基部を超音波凝固切開装置で切離し摘出した。本症は急性腹症を来す比較的まれな疾患であるが、特徴的なCT像をとらえることができれば術前診断が可能であり、腹腔鏡下手術による低侵襲手術が可能であると考える。

キーワード：特発性大網捻転，急性腹症

Abstract:

The case patient was a 63-year-old male. The patient was admitted with right abdominal pain that lasted for 2 weeks. Physical findings showed tenderness with muscular defense in the right middle abdomen, and blood test findings showed a slight increase in C-reactive protein (CRP). Contrast-enhanced computed tomography (CT) of the abdomen showed increased density of fatty tissue near the attachment of the omentum majus to the right transverse colon, associating with cord-like shadow extending around it that appeared to be twisted blood vessels. Based on the CT findings, omental torsion was diagnosed preoperatively, and emergency laparoscopic surgery was performed. Intraoperative findings revealed a small number of bloody ascites and omentum majus discolored dark red-colored in the upper right abdomen. The omentum majus was twisted at the attachment to the transverse colon. The twisted omentum majus was resected at the attachment with an ultrasonic coagulation incision device. Idiopathic torsion of the omental majus is a relatively rare disease that causes acute abdomen, preoperative diagnosis is possible if a characteristic CT image can be captured, and minimally invasive surgery by laparoscopic surgery is possible.

Keywords: idiopathic omental torsion, acute abdomen

Corresponding Author: 松中喬之 〒910-1193 福井県吉田郡永平寺町松岡下合月23-3福井大学医学部附属病院第一外科
matsuna@u-fukui.ac.jp
*JCHO福井勝山総合病院　外科（*Surgery, Japan Community Health Care Organization Fukui Katsuyama General Hospital）
（Received 20 April, 2022 ; accepted 20 July, 2022 ）

はじめに

大網捻転症は急性腹症を来す比較的まれな疾患であり，特徴的な身体所見に欠くことから他の疾患との鑑別が難しく，術前診断が困難であることが多いとされる。今回われわれは術前に大網捻転症と診断し，腹腔鏡下に切除術を施行した特発性大網捻転症の1例を経験したので報告する。

症例

患者：62歳，男性。

主訴：右側腹部痛。

既往歴：高血圧症，変形性膝関節症。

現病歴：患者は約2週間持続する右側腹部痛を主訴に当院を受診した。

身体所見：身長160cm，体重63kg，BMI（body mass index）25.2。体温36.7℃，血圧137/82mmHg，脈拍75 /分・整。腹部は平坦だが，右中腹部に限局した圧痛を認め，圧痛部位に筋性防御があった。

入院時血液検査所見：白血球8100/μL，CRP2.46mg/dL。その他には特記異常所見はなかった。

胸腹部造影CT検査：右上腹部大網に限局した脂肪識濃度上昇を認めた（Fig.1-a,b）。脂肪織濃度上昇を伴う大網の右側横行結腸への付着部付近では，捻転した血管・大網が同心円状に層状・渦巻き状の高吸収像があり，大網の捻転が疑われる所見であった（Fig. 2-a～c）。また大網内には明らかな腫瘤はなく，その他腹腔内には特記すべき異常所見はなかった。

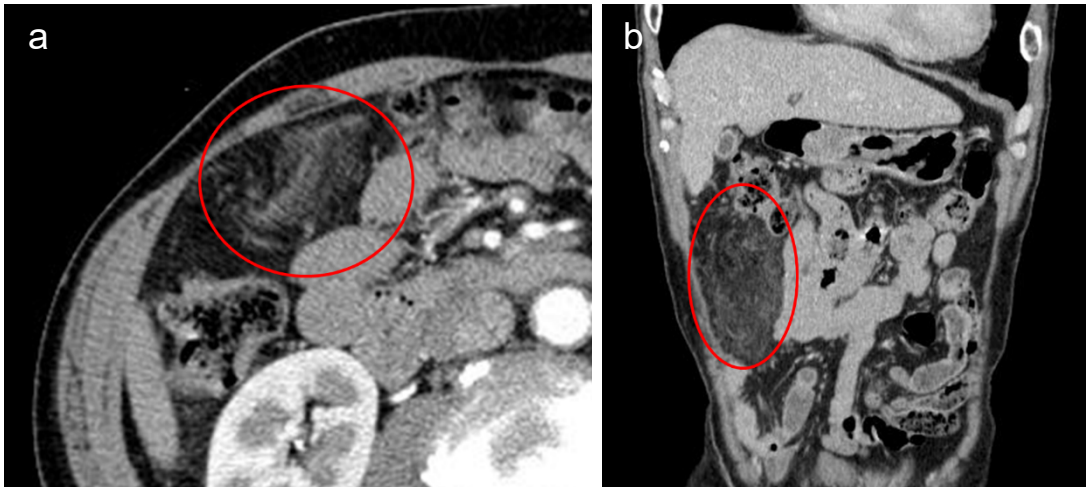

Fig.1. Enhanced abdominal CT. Localized high-density area in the omentum of the upper right abdomen. a: Coronary section, b: Sagittal section.

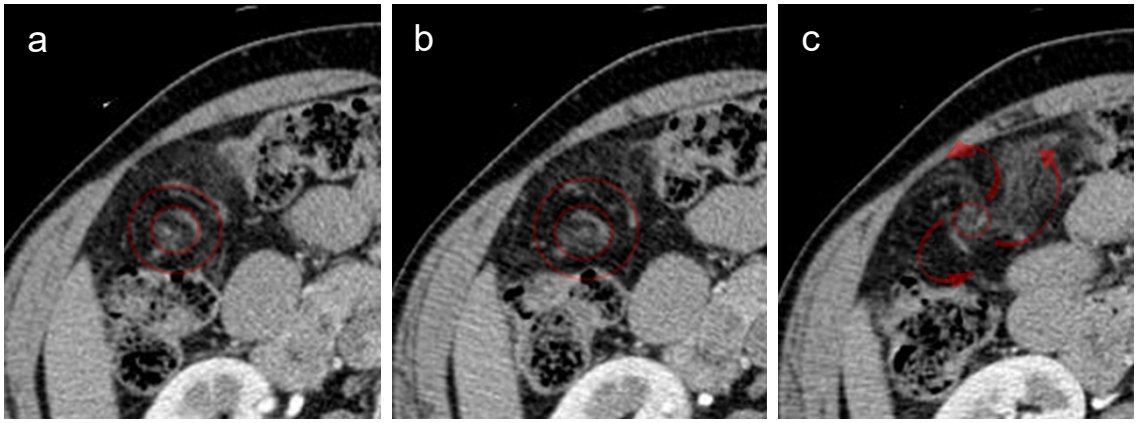

Fig.2. Enhanced abdominal CT. a, b: High-density area concentrically layered (circles). c: Linear strands extending from the center of the concentric circles (arrows).

治療方針：腹部造影CT検査所見より大網捻転症の診断とし，腹膜刺激症状を伴う腹部症状があったので，緊急で腹腔鏡下大網切除術を施行した。

手術所見：臍部に12mmカメラポート，中下腹部にそれぞれ5mmポートを留置した。腹腔内を観察すると，明らかな腹腔内の癒着や鼠経ヘルニアはなかった。右上腹部に暗赤色に変色した大網を認め，その周囲には少量の血性腹水があった（Fig.3-a）。色調が変化した大網の末梢側は固定されておらず，中枢側を観察すると右側横行結腸への付着部を基部として反時計回りに捻転していた（Fig3-b）。捻転の基部を超音波凝固切開装置で切離し，臍部のカメラポート創を5cmに延長して切除した大網を摘出した。

切除標本所見（Fig4）：肉眼的には領域性に黒色に色調変化した大網であり，明らかな腫瘍性病変はなかった。

病理組織学的所見：病理組織学的には腫瘍性病変の所見はなく，大網の血流障害を反映したうっ血・出血像があった。

術後経過：術後経過良好であり，第5病日に退院となった。

考察

大網捻転症は何らかの原因により大網が捻転し急性腹症を来す比較的まれな疾患である。Donhauserら[1]は捻転の原因となる器質的疾患の有無により，大網捻転症を続発性と特発性に分類した。続発性は，鼡径ヘルニアや大網内の腫瘤性病変および癒着等により大網が捻転するものであり，特発性については，大網が捻転する要因がなく，末梢側が固定されていない単極性のものと定義した。また，特発性については，Leitner[2]らはその原因を素因と誘因に分け，肥満や解剖学的位置関係（大網動脈よりも長い大網静脈）等を捻転の素因とし,過剰な腸管蠕動や外傷等を捻転の誘因とした。

医学中央雑誌にて「特発性大網捻転症」をキーワードに検索すると52編，55例の報告があった（会議録は除く）[6)-57)]。年齢は5～78歳と幅広く，平均年齢

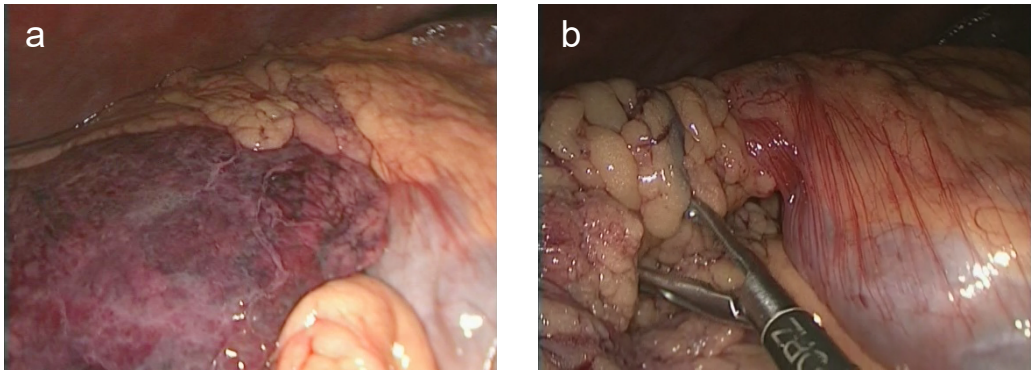

Fig.3. Surgical observations. a: Discolored omentum majus was found in the upper right abdomen. b: The omentum majus was twisted counterclockwise at the attachment to the transverse colon.

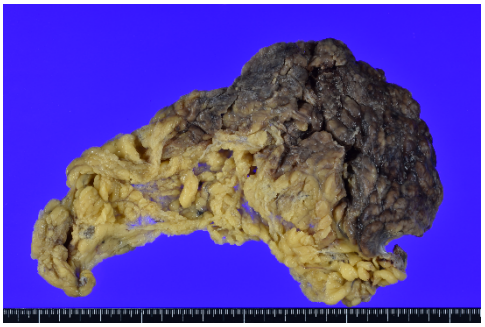

Fig.4. Macroscopic findings. Territorially discolored black omentum with no obvious neoplastic lesions.

Table.1. Clinical characteristics of 55 cases of Idiopathic torsion of the omentum reported in Japanese literature (without our case).

	No. of cases
All cases	55
Gender	
M	43(78.2%)
F	12(21.8%)
Location	
Right	46(83.6%)
Middle	7(12.7%)
Left	2(3.6%)
Diagnosis	
Correct diagnosis	23(41.8%)
Appendicitis	16(29.1%)
Acute abdomen	10(18.2%)
Others	6(10.9%)
Treatment	
Surgery	53(96.4%)
Laparoscopic surgery	25(45.5%)
Laparotomy	28(54.5%)
Conservative treatment	2(3.6%)

は37.8歳（年齢の記載が20代，40代のみ報告がそれぞれ1例ずつあり）であった。男女比は男性43例（78.2%），女性13例（21.8%）で男性に多い傾向であった。大網の捻転部位を右側・中間・左側の3領域に分類すると，右側46例（83.6%），中間7例（12.7%），左側2例（3.6%）と右側での捻転がもっとも高頻度であった。これは既出の報告でも言及されているように大網の脂肪識量が右側でより多いことを反映していると考えられる[3]。初診時に大網捻転症と正診された症例は23例（41.8%），正診に至らなかった症例は32例（58.2%）であった。初診時に正診に至らなかった32症例における初診時診断としては急性虫垂炎が16例（50.0%）と最も多く，他には急性腹症9例（28.1%），結腸憩室炎3例（9.3%）の報告があった。CTでの脂肪織濃度上昇が他の腹部疾患から二次性に発生したものとして捉えられていることがこの要因であると考えられ，特徴的な腹部所見に欠き，右側での捻転が多いことから，他の急性腹症を来す疾患，特に急性虫垂炎との鑑別が重要となる。鈴木ら[29]は，急性虫垂炎との鑑別点として，腹膜刺激症状を伴う強い腹部症状に比較し，発熱や白血球上昇が比較的軽度である点を報告している。しかし，近年の報告では術前診断が可能であった症例が多く，これはCTによる画像診断能の向上が寄与していると考えられる。

大網捻転症に特徴的なCT所見をCeutrick[4]らはa large fat density mass with linear strands in concentric patternと表現しており，本邦の報告では八重樫[5]らが大網の“渦巻き状の層状構造”が本疾患の特徴的な所見であると述べている。脂肪成分に富む大網はCTではlow densityであるが，捻転した大網内部は組織学的な出血・鬱血を反映しhigh densityであるため，これらが形成する曲線構造が“渦巻き状“と表現されると考えられる[6]。術前診断が可能であった報告ではいずれも腹部造影CT検査での”渦巻き状の層状構造”所見により診断されており，自験例もこの所見により術前診断に至った。

治療は, 捻転を解除しても血流の改善は期待できず, 再発の可能性もあるため, 捻転部大網以下の外科的切除が原則とされる[7)8)9)]。55例中53例（96.4％）で外科的に切除され, うち25例が腹腔鏡下に手術された。術前正診例で腹腔鏡下手術施行が多い一方, 正診に至らなかった症例では原因不明の急性腹症等の診断により開腹手術を選択した報告が多く, 術前診断が術式の選択に大きく影響すると考えられる。また, 保存的加療により軽快した症例も2例あったが、秋元ら[10)]によると, 保存的加療群では入院期間が長期化し, 経過中に保存的加療から外科的治療に方針転換となる症例が多かった。手術加療が遅れた場合でも重症化した症例の報告はなく, 予後良好な疾患であるが, 診断が遅れると治療期間の長期化や不要な開腹手術の施行に至る可能性もある。軽微な炎症所見に比し, 腹膜刺激症状を伴う比較的強い腹部症状を有する場合, 鑑別として本疾患も念頭においた画像検査･読影が必要である。

結語

大網捻転症は, 急性腹症として発症する比較的まれな疾患であるが, 腹部造影CTでの特徴的な画像所見をとらえ, 術前診断が可能であれば腹腔鏡下での低侵襲手術が可能であり, 急性腹症の鑑別診断として考慮すべき疾患である。

引用文献

1）J L Donhauser, D Locke.Primary torsion of omentum. Arch Surg. 69:657-662,1954.

2）Nicholson CP, Donohue JH, Thompson GB, et al. A study of metastatic cancer found during inguinal hernia repair. Cancer. 69:3008-3011,1992.

3）梅村博也, 安富正幸. 大網梗塞. 別冊日本臨牀領域別症候群, 11. 腹膜・後腹膜・腸間膜・大網・小網・横隔膜症候群, 日本臨牀社. 219-222, 1996.

4）Ceutrick L, Baert AL, Marchal G, et al. CT diagnosis of primary torsion of the greater omentum. J Comput Assis Tomogr. 11:1083-1084, 1997.

5）八重樫泰法, 豊島秀浩, ほか. 原発性大網捻転症の1症例. 岩手医学会誌. 43:109-112, 1991.

6）青木洋三, 岡統三, 中村昌文, ほか. 特発性大網捻転症の1例. 日本外科宝函. 60(6)：459-464, 1991.

7）片岡正文, 常光謙輔, 宮崎雅史, ほか. 特発性大網捻転症の1例. 日消外会誌. 25:921-925, 1992.

8）伊藤哲哉, 鬼塚伸也, 本郷碩ほか. 特発性大網捻転症の1例. 日臨外会誌. 56(7)：1450-1454, 1995.

9）建部茂, 橋球, 星野和義, ほか. 特発性大網捻転症の1例. 日臨外会誌. 56(4)：835-839, 1995.

10）土肥直樹, 河野修三, 山下誠, ほか. 特発性大網捻転症の1例. 日臨外会誌. 58(4)：883-886, 1997.

11）黒田琢磨, 桜井勝, 黒木義浩, ほか. 特発性大網捻転症の1例. 杏林医学会雑誌. 28(1)：61-64, 1997.

12）朴英智, 金子十郎, 阿部英雄, ほか. 特発性大網捻転症の1例. 日臨外会誌. 60(3)：811-816, 1999.

13）南光昭, 青木洋三, 植阪和修, ほか. 特発性大網捻転症の2例. 日臨外会誌. 61(3)：798-802, 2000.

14）高橋収, 児嶋哲文, 清水鉄矢, ほか. 腹腔鏡下に切除し得た特発性大網捻転症の1例. 日内視鏡外会誌. 5(3)：260-264, 2000.

15）市川英幸, 高木哲, 池野龍雄, ほか. 特発性大網捻転症の1例. 日臨外会誌. 61(7)：1904-1908, 2000.

16）石山宏平, 平岡敬生, 久代淳一, ほか. 特発性大網捻転症の2例. 日臨外会誌. 61(7)：1909-1913, 2000.

17）佐藤正人, 伊東大輔, 山中英治, ほか. 小児特発性大網捻転症の1例. 日小外会誌. 36(6)：924-927, 2000.

18）工藤篤, 川崎恒雄, 地引政利, ほか. 大網裂孔ヘルニアを伴った特発性大網捻転症の1例. 日消外会誌. 34(12)：1761-1764, 2001.

19）曽我直弘, 宮崎要, 金本昌弘, ほか. 術前診断し得た特発性大網捻転の1例. 群馬医学. 74：7-11, 2001.

20）菊池誠, 山田太郎, 辻田和紀, ほか. 特発性大網捻転症の1例. 日臨外会誌. 63(8)：2017-2021, 2002.

21）吉田秀明, 高田智明, 塚田雄, ほか. 特発性大網捻転症の1例―特にCT による術前診断について―. 日消外会誌. 35：408-412, 2002.

22）矢後尋志, 松田圭二, 安達圭二, ほか. 術前診断しえた特発性大網捻転症の1例. 日臨外会誌. 64：2602-2607, 2003.

23）成田公昌, 岩永孝雄, 北川達士, ほか. 腸回転異常を伴った特発性大網捻転症の1例. 外科. 63(3)：248-350, 2003.

24）河邉由貴子，浦上淳，吉田和弘，ほか．特発性大網捻転症の1例．川崎医学会誌．29(2)：161-165，2003.
25）齊藤直人，山崎達雄，花輪達雄，ほか．特発性大網捻転症の1例．日臨外会誌．65(3)：810-813，2004.
26）黒阪慶幸，桐山正人，伊藤博，ほか．出産後に発症した特発性大網捻転症の1例．日臨外会誌．65(3)：814-817，2004.
27）川崎誠一．術前CT画像にて診断し得た特発性大網捻転の1例．日本腹部救急医学会雑誌．25(7)：951-954，2005.
28）小向慎太郎，植木匡，石塚大，ほか．特発性大網捻転壊死の1例．日外科系連会誌．30(5)：795-798，2005.
29）末廣和長，八島暁英，塩崎隆博，ほか．臨床の実際　特発性大網捻転症の1例．外科治療．94(2)：237-239，2006.
30）鈴木孝之，市東昌也，石井誠一郎，ほか．術前診断し得た特発性大網捻転症の1例．臨床外科．61(5)：701-704，2006.
31）森村玲，古谷晃伸，秋富慎司，ほか．小児特発性大網捻転症の1例．日腹部救急医会誌．26(6)：801-803，2006.
32）玉城研太朗，三井一浩，松本宏，ほか．腹腔鏡下手術にて診断，治療した特発性大網捻転症の2例．日臨外会誌．68(2)：477-481，2007.
33）金田聡，広田雅行，内藤万砂文，ほか．CTにて術前診断しえた小児特発性大網捻転症の1例. 日小外会誌．44(4)：605-608，2008.
34）谷口和樹，大野玲，石田孝雄，ほか．特発性大網捻転症に対し腹腔鏡下切除術を行った1例．日内視鏡外会誌．14(1)：43-46，2009.
35）河岡徹，松井洋人，長嶋淳，ほか．術前診断を行い腹腔鏡下に切除し得た特発性大網捻転症の1例．山口医学．58(4)：161-165，2009.
36）川上義行，藤井秀則，土居幸司，ほか．術前診断し腹腔鏡下に切除しえた特発性大網捻転症の3例．日外科系連会誌．35(4)：653-660，2010.
37）林宏昭，大野耕一，中村耕一，ほか．小児特発性大網捻転症の1例．小児科臨床．63(11)：2357-2361，2010.
38）羽田野直人，今村祐司，中村篤志，ほか．数日間の経過をみて診断し得た特発性大網捻転症の1例．臨床外科．66(2)：228-231，2011.
39）棚野晃秀，堀澤稔．術前診断し腹腔鏡下手術を施行した小児特発性大網捻転症の1例. 日小外会誌. 47(7)：1059-1063，2011.
40）若林俊樹，加藤健，粕谷孝光，ほか．腹腔鏡下診断が有用であった虫垂炎に伴った大網捻転症の1例．日内視鏡外会誌．16(6)：739-743，2011.
41）清水健，野口明則，伊藤忠雄ほか．術前CT画像で診断し、腹腔鏡下手術を施行した特発性大網捻転症の1例．手術．65(11)：1707-1710，2011.
42）木村俊久，竹内一雄．術前CT検査にて診断し、腹腔鏡下手術を施行した特発性大網捻転症の1例．日腹部救急医会誌．32(4)：801-803，2012.
43）松本寿健，水野伸一，日比野正幸，ほか．特発性大網捻転症の1例．日腹部救急医会誌．32(7)：1247-1250，2012.
44）池田房夫，中浦玄也，村上隆英，ほか．保存的治療にて軽快した特発性大網捻転症の1例．公立甲賀病院紀要．16：33-36，2013.
45）足立真一，平尾隆文，森総一郎，ほか．腹部CTにより大網捻転症と術前診断し腹腔鏡手術を施行しえた1例．外科．76(8)：905-909，2014.
46）秋元俊亮，矢野文章，志田敦男，ほか．保存的治療後に手術を施行した特発性大網捻転症の１例．日外科系連会誌．40(1)：148-153，2015.
47）松井博紀，柴崎晋，戸井博史，ほか．術前診断し腹腔鏡下手術を施行しえた特発性大網捻転症の1例．外科．77(7)：832-835，2015.
48）山元英資，近藤元洋，田中仁，ほか．術前診断し腹腔鏡下手術を施行した特発性大網捻転症の2例．臨床今治．27(1)：30-35，2015.
49）小林正幸，佐野修平，越前谷勇人，ほか．腹腔鏡下に切除した特発性大網捻転症の1例. 小樽市立病院誌．5(1)：105-110，2016.
50）寺田志洋，堀米直人，金子源吾．腹腔鏡補助下に切除した特発性大網捻転症の1例. 信州医学雑誌. 64(1)：29-34，2016.
51）岡田了祐，佐藤滋，粕谷和彦，ほか．特発性大網捻転症の1例．東京医科大学雑誌．75(2)：247-251，2017.

52）武田正，片岡正文，宇野太．術前CT診断し腹腔鏡下手術を行った特発性大網捻転症の1例．日外科系連会誌．42(6)：1027-1031，2017.
53）横田一樹，内田広夫，田中裕次郎，ほか．保存的治療で軽快した特発性大網捻転症の1例．日小外会誌．54(2)：302-306，2018.
54）近藤崇之，玉川英史，林竜平，ほか．CTにて術前診断し腹腔鏡下に治療した特発性大網捻転症の1例．外科．81(9)：983-986，2019.
55）夛田宣裕，今村一歩，川原大輔，ほか．腹腔鏡下に切除した小児特発性大網捻転症の1例．日内視鏡外会誌．25(2)：121-126，2020.
56）成田潔，登内仁，町支秀樹．血管走行に着目することで術前診断し得た特発性大網捻転症の1例．日腹部救急医会誌．40(6)：763-765，2020.
57）高尾智也，上野悠．腹腔鏡下手術を施行した小児特発性大網捻転症の1例．日小外会誌．57(3)：674-677，2021.