福井大学リポジトリ
UNIVERSITY OF FUKUI REPOSITORY

Lateral Type of Paracecal Hernia Treated with Laparoscopic Surgery : Report of a Case

メタデータ	言語: jpn 出版者: 公開日: 2020-07-20 キーワード (Ja): キーワード (En): 作成者: 小畑, 真介, 上野, 聖子, 杉森, 順二, 林, 泰生, 五井, 孝憲, OBATA, Shinsuke, UWAFUJI, Seiko, SUGIMORI, Jyunji, HAYASHI, Yasuo, Goi, Takanori メールアドレス: 所属:
URL	http://hdl.handle.net/10098/10964

腹腔鏡下に治療した外側型盲腸周囲ヘルニアの1例

小畑　真介[※1 ※2]，上藤　聖子[※1]，杉森　順二[※1]，林　泰生[※1]，五井　孝憲
医学領域　外科学(1)分野

Lateral Type of Paracecal Hernia Treated with Laparoscopic Surgery: Report of a Case

OBATA, Shinsuke[※1 ※2], UWAFUJI, Seiko[※1], SUGIMORI, Jyunji[※1], HAYASHI, Yasuo[※1], GOI, Takanori
First Department of Surgery, Division of Medicine, Faculty of Medical Sciences, University of Fukui

要旨 :
症例は 89 歳，女性。腹部手術歴なし。腹痛を主訴にかかりつけ医を受診，急性虫垂炎が疑われたため，同日市立敦賀病院に紹介受診した。腹部 CT 検査において盲腸背側に嚢状像の回腸が認められ，口側小腸の拡張も認められたが，いずれも造影効果は保たれていた。盲腸周囲の内ヘルニアまたは回盲部周囲の炎症による癒着性イレウスと診断され，経鼻イレウス管留置による腸管減圧が先行して施行された。腹痛は軽快したが腸閉塞が改善されないため，第 5 病日に腹腔鏡下手術が施行された。手術所見では盲腸外側と壁側腹膜間に形成された膜状構造物がヘルニア門となり，頭側から尾側にむけて回腸が嵌入していた。超音波凝固切開装置による膜状構造物の切離により嵌入が解除され，血流障害は認められなかったので，腸管切除は不要であった。術後の経過は良好で再発を認めていない。整容性・低侵襲性に優れた腹腔鏡下手術は，腸管減圧後の盲腸周囲ヘルニアの診断および治療に有用であることが示唆された。

キーワード : 盲腸周囲ヘルニア，腸閉塞，腹腔鏡手術

Abstract:
A paracecal hernia is a type of internal hernia, which rarely causes small bowel obstruction（SBO）. Here, a case of paracecal hernia on the lateral side of the cecum is reported. An 89-year-old female patient with no history of laparotomy was referred by her primary care physician to Municipal Tsuruga Hospital with abdominal pain. Abdominal computed tomography images showed sac-like ileum on the dorsal side of the cecum and dilatation of the small intestine, but no intestinal ischemia. She was initially diagnosed SBO due to internal hernia around the cecum or adhesion. Abdominal pain was rapidly improved by the insertion of a long intestinal tube, but SBO was sustained. Laparoscopic surgery was performed on the fifth day after admission. Operative findings revealed a lateral type of paracecal hernia. The hernia orifice was opened and was dilated to prevent a recurrence. Her postoperative course was uneventful, and no relapse had been observed after the surgery. It is suggested that minimally invasive laparoscopic surgery may be useful for the diagnosis and treatment of paracecal hernia following intestinal decompression accomplished preoperatively.

Keywords: paracecal hernia, small bowel obstruction（SBO）, laparoscopic surgery

※ 1　市立敦賀病院消化器外科 Department of Digestive Surgery, Municipal Tsuruga Hospital
※ 2　博俊会春江病院消化器外科 Department of Digestive Surgery, Harue Hospital
（Received 1 June, 2020 ; accepted 17 July, 2020）

はじめに

盲腸周囲ヘルニアは盲腸周囲の陥凹に腸管が嵌入して生じる内ヘルニアであり，比較的稀な疾患である[1)]。近年の画像診断技術の進歩により術前診断率は向上しており，開腹手術症例だけでなく，腹腔鏡下手術により治療された症例も報告されている[2)]。今回，1 例の外側型盲腸周囲ヘルニアを腹腔鏡下手術により治療したので報告する。

症例

患者：89 歳，女性。

主訴：腹痛。

既往歴:高血圧, 脂質異常症, 認知症, 腹部手術歴なし。

家族歴：特記事項なし。

現病歴：腹痛を主訴にかかりつけ医を受診，急性虫垂炎が疑われたため，同日市立敦賀病院に紹介受診した。

入院時現症：身長 142 cm，体重 43 kg。体温 36.1℃。血圧 136/54 mmHg。脈拍 71 回 / 分。腹部膨隆なし，手術痕なし，右下腹部に限局した圧痛を認めた。

血液生化学検査所見:白血球数 10.5 x 10^3 / μl, CRP 0.17 mg/dl と炎症反応は軽微であり，その他特記すべき異常を認めなかった。

腹部ＣＴ検査所見：盲腸の背側に嚢状像の回腸が認められ，その口側小腸の拡張も認められた（Fig. 1）。腹水貯留は軽微であり，小腸壁の造影効果は保たれていた。

以上の所見により，盲腸周囲の内ヘルニアまたは回盲部周囲の炎症による癒着性イレウスと診断された。

入院後経過：腹部 CT 検査から血流障害の所見は認められず，腹痛および腹部所見も軽微であったため，経鼻イレウス管留置による腸管減圧が先行して施行された。その後,腹痛や右下腹部の圧痛は消失したが，イレウス管からの排液が持続したため，保存的治療は困難と判断され第 5 病日に腹腔鏡下手術を施行された。

手術所見：全身麻酔下，臍部に 12 mm ポート，左下腹部および恥骨上部に 5 mm ポートを挿入し，体位は頭低位・左側低位で固定された。気腹圧 8 mmHg での腹腔内観察において，盲腸外側と壁側腹膜間に形成された膜状構造物がヘルニア門となり，頭側から尾側にむけて回腸が嵌入していることが確認された（Fig. 2）。膜状構造物の超音波凝固切開装置による切離でヘルニア門が開放され，嵌入した回腸に血流障害が認められなかったので腸管切除は不要であった。

術後経過：術後 2 日目に飲食物の経口摂取を開始し，4 日目に退院となった。術後 3 年経過しているが，再発は認められていない。

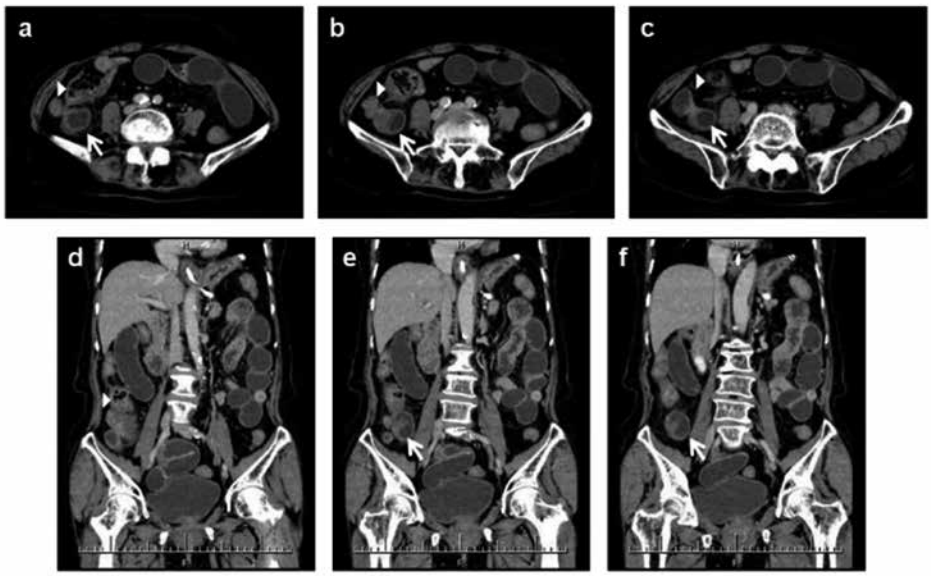

Figure 1.　腹部CT所見。
a, b, c: 水平断. d, e, f: 冠状断. 小腸は全体的に軽度拡張しており, 盲腸（矢頭）の外背側に嚢状像の回腸（矢印）を認め, 盲腸は内腹側に偏位していた。

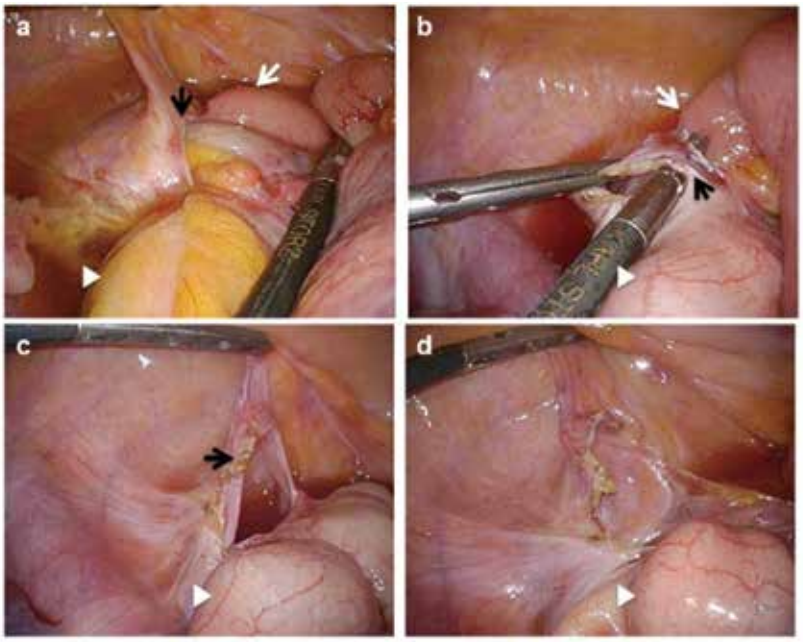

Figure 2.　手術所見。
a, b: 盲腸外側（白矢頭）と壁側腹膜間に形成された膜状構造物（黒矢印）がヘルニア門となり，頭側から尾側にむけて回腸が嵌入していた（白矢印）。
c, d: 膜状構造物を切離し，ヘルニア門を開放した。白矢印，盲腸外側；黒矢印，ヘルニア門。

考察

内ヘルニアは腹腔内の陥凹あるいは裂孔に腹腔内臓器が嵌入する病態であり，イレウス手術症例の約 1% と報告される [3]。盲腸周囲ヘルニアは盲腸周囲の陥凹（腹膜窩）に腸管が嵌入して生じる内ヘルニアであり，本邦の報告例では腸間膜裂孔ヘルニア（48% ～ 56%），傍十二指腸ヘルニア（21%）についで 4.2% ～ 13%を占める比較的稀な疾患である [4]。本疾患の成因としては，胎生期の腸回転異常および後腹膜と腸間膜の癒合不全などの先天的要因，あるいは腹腔内圧の上昇，加齢による組織の脆弱化および腹膜の癒着などの後天的要因があげられているが一定の見解は得られていない。本邦では解剖学的発生部位に基づき，上回盲窩型，下回盲窩型，虫垂後窩型，盲腸後窩型の 4 種に分類されている [3]。しかし本症例ではいずれにも分類されない。一方，臨床所見から内側型（前述の上回盲窩型，下回盲窩型，虫垂後窩型），盲腸後窩型，外側型，分類不能型の 4 種に分類されている [5]。近年では CT 検査所見との整合性からこの分類が使用される傾向にある [6]。本症例では盲腸は後腹膜に固定され，盲腸外側と壁側腹膜間の膜状構造物により形成されたヘルニア門が認められ，臨床所見から外側型盲腸周囲ヘルニアに分類された。

盲腸周囲ヘルニアの臨床症状として，腹痛，嘔吐，腹部膨満などのイレウス症状のほか，右下腹部の圧痛，腫瘤触知などの腹部所見が認められるが，特異的な症状に乏しいので術前での診断は難しいことが多い。近年では盲腸周囲ヘルニアの診断においてマルチスライス CT 検査による画像診断が重要である。内ヘルニアの腹部 CT 画像所見の特徴として，腸管の集簇像，腸管の嚢状像および腸管膜血管と脂肪層の集簇像に加えてヘルニア門の存在確認が重要である。さらに盲腸周囲ヘルニアでは，①陥入小腸は右傍結腸溝に位置し，盲腸の背外側・上行結腸の後方に存在し，そこに連続する輸入脚・輸出脚と思われる腸管が存在すること，②回結腸動脈および上行結腸を腹側および内側に圧排すること，③盲腸周囲の陥入部で，拡張した回腸の beak sign を認めることの 3 点を特徴的所見としてあげている [7]。本症例では盲腸背側に小さな腸管の嚢状像が認められたが術前の確定診断には至らず，術中所見で盲腸周囲ヘルニアと確定診断された。

盲腸周囲ヘルニアの治療は外科的治療が基本であり，嵌入腸管の整復とヘルニア門の閉鎖または開放が必要となる。保存的治療 11 例では全例が死亡したと

Table 1.　外側型盲腸周囲ヘルニアの本邦報告例（考察のために本症例を加えた）。

症例	報告者	報告年	年齢	性別	術前診断	開腹既往	腸管減圧	発症から手術までの時間	術式	ヘルニア門処理法	腸管切除
1	久野[9]	1995	71	女性	盲腸周囲ヘルニア	−	なし	2日間	開腹	閉鎖	あり
2	古川[10]	2000	86	男性	イレウス	−	なし	5日間	開腹	開放	あり
3	宇井[11]	2006	82	女性	盲腸周囲ヘルニア	なし	あり	3日間	開腹	閉鎖	なし
4	木田[12]	2006	48	女性	盲腸周囲ヘルニア	−	−	−	−	−	−
5	服部[13]	2008	77	女性	盲腸周囲ヘルニア	なし	あり	7日間	腹腔鏡	開放	なし
6	Kabashima[14]	2010	43	女性	内ヘルニア	なし	あり	−	腹腔鏡	開放	なし
7	Nishi[15]	2011	70	女性	内ヘルニア	なし	あり	−	開腹	開放	なし
8	高取[16]	2011	81	女性	イレウス	なし	あり	7日間	腹腔鏡	閉鎖	なし
9	木村[4]	2012	87	男性	イレウス	なし	あり	9日間	腹腔鏡	−	なし
10	陶山[17]	2013	89	女性	盲腸周囲ヘルニア	なし	なし	1日間	開腹	閉鎖	なし
11	藤井[6]	2015	77	女性	盲腸周囲ヘルニア	なし	あり	7日間	腹腔鏡	開放	なし
12	貴島[18]	2015	85	男性	イレウス	なし	あり	13日間	開腹	閉鎖	なし
13	高橋[19]	2016	78	女性	内ヘルニア	なし	あり	14日間	腹腔鏡	開放	なし
14	大平[20]	2016	88	女性	イレウス	なし	あり	14日間	腹腔鏡	開放	なし
15	太田[8]	2017	73	女性	盲腸周囲ヘルニア	なし	なし	12時間	腹腔鏡	開放	なし
16	Otani[21]	2018	83	女性	盲腸周囲ヘルニア	なし	なし	3日間	腹腔鏡	開放	なし
17	Fujiwara[22]	2018	95	男性	盲腸周囲ヘルニア	あり	あり	8日間	腹腔鏡	開放	あり
18	有竹[23]	2018	48	男性	盲腸周囲ヘルニア	なし	なし	5時間	腹腔鏡	開放	なし
19	本症例	2020	89	女性	イレウス	なし	あり	5日間	腹腔鏡	開放	なし

いう報告があり[5]，盲腸周囲ヘルニアの31.3%に腸管切除を要したと報告されている[8]。藤井ら[6]は，本邦では1994年から2014年に42例の盲腸周囲ヘルニアが報告され，平均罹患年齢は74歳，31例（73.8%）が女性であったと報告している。臨床所見による分類では，盲腸後窩型が25例（59.5%）と多く，内側型は9例（21.4%），外側型は7例（16.7%）の順であった。また25例（59.5%）ではイレウス管による腸管減圧処置が行われ，ある期間の待機後に手術が施行されていた。腹腔鏡下手術は9例（21.4%）に行われていた。

1995年から2019年4月にかけて医学中央雑誌において「盲腸周囲ヘルニア」「盲腸後窩ヘルニア」「盲腸窩ヘルニア」をキーワードとして会議録を除いて検索を行い，その結果68症例の報告が抽出された。それらの結果に本症例を加えると外側型盲腸周囲ヘルニアの症例は19例[4,6,8−23]であり，近年その報告例が増加している（Table 1）。術前に診断された症例は10例（52.6%），腸管減圧処置がなされた症例は12例（63.2%）であり，また数日の待機後に腹腔鏡下手術が施行された症例は9例（47.4%）である。最近では腸管減圧を施行せずに，発症早期に腹腔鏡下手術が施行されている症例も散見される[8,21,23]。腸管切除を要した症例は3例（15.8%）と少なく，外側型の盲腸周囲ヘルニアにおいては絞扼性イレウスの発症は少ないことが示唆された。

腹腔鏡下手術は，開腹手術と比較して，体壁破壊の低減，術後疼痛の軽減および腸管蠕動の早期回復などの利点に加え，腹腔内の広範な観察が可能であり診断能に優れている。また開腹手術に移行する場合において，より適切な位置に最小限の小開腹創での操作が可能となる[19,20]。一方，腸閉塞に対する腹腔鏡下手術では，腸管拡張により視野および操作空間の確保が困難であり，腸管が浮腫状であり損傷を受けやすい危険性も伴うため，慎重な手術操作が必要となる。盲腸周囲ヘルニアは診断が確定した場合には早期の手術を考慮すべき疾患であるが，外側型盲腸周囲ヘルニアにおいては腸管減圧後の腹腔鏡下手術が有効であることが示唆された。

結語

腹腔鏡下に治療した外側型盲腸周囲ヘルニアの1

例を報告した。腸管減圧後の腹腔鏡下手術は本疾患の確定診断および治療に有用であることが示唆された。

開示すべき利益相反状態はない。

【文献】

1）Steinke CR. Internal hernia. Arch Surg. 25 : 909-925, 1932.

2）堺浩太郎，藤木健弘，倉持　均，ほか．腹腔鏡下に治療した盲腸後窩ヘルニアの 1 例．日臨外会誌．65: 718-721, 2004.

3）遠藤辰一郎．腹壁・腹膜・ヘルニア．木本誠二監．現代外科学大系．第 34 巻．中山書店，397~438, 1971.

4）木村裕司，岩川和秀，西江　学，ほか．内ヘルニアの 6 例．日臨外会誌．73 : 2121-2126, 2012.

5）Meyer A, Nowotony K, Poeschl. MInternal hernias of the ileocecal region. Ergeb Chir Orthop. 44 : 176-204, 1963.

6）藤井　圭，尾立西市，藤井昌志，ほか．術前診断を行い腹腔鏡下にイレウス解除術を行った外側型盲腸周囲ヘルニアの 1 例．臨と研．92 : 359-363, 2015.

7）佐藤秀一，竹山信之，吉田暢元，ほか．内ヘルニアの CT 診断．画像診断．25 : 1034-1049, 2005.

8）太田義人，碓井麻美，須ノ内康太，ほか．腹腔鏡下に治療しえた盲腸周囲ヘルニアの 1 例．日消外会誌．50 : 79-85, 2017.

9）久野壽也，野々村修，山森積雄，ほか．腹部 CT で術前診断可能であった盲腸後窩ヘルニアの 1 例．岐阜病年報．16 : 51-54, 1995.

10）古川義英，浦住幸治郎，河原正典．盲腸周囲ヘルニアの 1 例．太田病学年報．35 : 57-60, 2000.

11）宇井　崇，宮倉安幸，笹沼英紀，ほか．傍結腸溝に嵌入した盲腸周囲ヘルニアの 1 例．日臨外会誌．67 : 355-359, 2006.

12）木田彰雄，磯田正之．マルチスライス CT が有用であった内ヘルニアの 2 例．ベルランド病医誌．1 : 28-30, 2006.

13）服部正興，鈴木秀昭，柴原弘明，ほか．術前診断し腹腔鏡下に根治術を施行した外側型盲腸周囲ヘルニアの 1 例．日消外会誌．41 : 430-434, 2008.

14）Kabashima A, Ueda N, Yonemura Y, et al. Laparoscopic surgery for the diagnosis and treatment of a paracecal hernia repair: report of a case. Surg Today.40 : 373-375, 2010.

15）Nishi T, Tanaka Y, Kure T. A case of pericecal hernia with a hernial orifice located on the lateral side of the cecum. Tokai J Exp Clin Med. 36 : 71-74, 2011.

16）高取寛之，坂元史典，塗木健介，ほか．腹腔鏡下に診断・治療しえた外側型盲腸周囲ヘルニアの 1 例．外科．73 : 663-666, 2011.

17）陶山雅子，安野正道，高橋英徳，ほか．CT にて術前診断した外側型盲腸周囲ヘルニアの 1 例．日臨外会誌．74 : 833-837, 2013.

18）貴島　孝，盛真一郎，馬場研二，ほか．腸閉塞で発症した外側型盲腸周囲ヘルニアの 1 例．日臨外会誌．76 : 1064-1068, 2015.

19）高橋智昭，渡部　顕，山岸　茂，ほか．腹腔鏡下に診断･治療した外側型盲腸周囲ヘルニアの 1 例．日内視鏡外会誌．21 : 45-50, 2016.

20）大平正典，沖原正章，宮田量平，ほか．腹腔鏡下に治療した外側型盲腸周囲ヘルニアの 1 例．日臨外会誌．77 : 2101-2105, 2016.

21）Otani H, Makihara S. Laparoscopic surgery for small bowel obstruction due to paracecal hernia. Acta Med Okayama. 72 : 81-84, 2018.

22）Fujiwara H, Suto T, Nakamura S, et al. Small bowel obstruction due to paracecal hernia on the lateral side of the cecum: a case report. 日外科系連会誌．43 : 190-195, 2018.

23）有竹　典，神谷里明，川井　覚，ほか．発症早期に診断し腹腔鏡下に治療した外側型盲腸周囲ヘルニアの 1 例．日臨外会誌．79 : 1238-1241, 2018.