

Study on internal-radiotherapy with ^{64}Cu -ATSM targeting cancer stem cell-rich regions in tumors

メタデータ	言語: jpn 出版者: 公開日: 2013-01-23 キーワード (Ja): キーワード (En): 作成者: 吉井, 幸恵, YOSHII, Yukie メールアドレス: 所属:
URL	http://hdl.handle.net/10098/7156

機関番号：13401
 研究種目：若手研究（B）
 研究期間：2009～2010
 課題番号：21791176
 研究課題名（和文）放射性薬剤 ^{64}Cu -ATSM によるがん幹細胞局在領域標的の内照射治療に関する研究
 研究課題名（英文）Study on internal-radiotherapy with ^{64}Cu -ATSM targeting cancer stem cell-rich regions in tumors.
 研究代表者
 吉井 幸恵 (YOSHII YUKIE)
 福井大学・高エネルギー医学研究センター・特命助教
 研究者番号：10397242

研究成果の概要（和文）： ^{64}Cu -ATSM 治療により、腫瘍体積が減少すること・がん幹細胞比率が低下すること・転移能が抑制されることが明らかとなり、 ^{64}Cu -ATSM による新たな内用放射線治療の可能性が示された。

研究成果の概要（英文）： ^{64}Cu -ATSM therapy resulted in inhibition of tumor growth, reduction of cancer stem cells, decrease of metastatic potential of tumors, suggesting the possibility of new internal-radiotherapy.

交付決定額

（金額単位：円）

	直接経費	間接経費	合計
2009年度	1,800,000	540,000	2,340,000
2010年度	1,500,000	450,000	1,950,000
年度			
年度			
年度			
総計	3,300,000	990,000	4,290,000

研究分野：医歯薬学

科研費の分科・細目：内科系臨床医学・放射線科学

キーワード：画像診断学（含放射線診断学、核医学）、内用放射線治療、Positron Emission Tomography、腫瘍内低酸素、がん幹細胞、 ^{64}Cu -ATSM

1. 研究開始当初の背景

(1) ^{64}Cu -ATSM によるイメージング研究

近年、がんの治療抵抗性や転移能に腫瘍中に少数存在する「がん幹細胞」が関与するとして注目を集めている^{1,2}。これに対し、申請者はこれまでに、PET (Positron Emission Tomography) 用低酸素イメージング薬剤 ^{64}Cu -ATSM が集積する腫瘍内低酸素領域に、こうしたがん幹細胞が多く存在することを示唆するデータを得ている³⁻⁷。このことは、 ^{64}Cu -ATSM が、腫瘍内低酸素領域のみならず、がん幹細胞局在領域を描出するイメージング薬剤として応用が可能であることを示唆している。

(2) ^{64}Cu -ATSM による内用放射線治療

一方、 ^{64}Cu は細胞に障害を与える β^- 線を放出する核種でもあるため、 ^{64}Cu -ATSM は内用放射線治療への応用が可能であると考えられる^{8,9}。以上のことから、申請者は、 ^{64}Cu -ATSM ががん幹細胞局在領域に対する PET 画像診断のみならず、同領域を標的とした内用放射線治療にも応用できるのではないかと考えた。

2. 研究の目的

そこで本研究では、 ^{64}Cu -ATSM を用いたがん幹細胞局在領域を標的としたがんイメージング・治療の可能性に関して基礎検討を行うことを目的としている。本研究は、申請者が

これまでに培ってきたがん幹細胞並びに⁶⁴Cu-ATSMに関する分子生物学的・核医学的実験技術、知識を駆使して行うもので、がん幹細胞局在領域を標的とした新たな治療戦略を打ち出す画期的な研究になることが予想される。

3. 研究の方法

(1) ⁶⁴Cu-ATSM による腫瘍内がん幹細胞ニッチイメージング

我々は、⁶⁴Cu-ATSM 集積低酸素領域にがん幹細胞が多く存在するのではないかとの考えを検証するため、マウス大腸がん (Colon26) 腫瘍モデルを用い、腫瘍内における ⁶⁴Cu-ATSM の集積とがん幹細胞の分布について検討した。本検討では、Colon26 腫瘍モデルに対し、⁶⁴Cu-ATSM 並びに ¹⁸F DG のダブルトレーサーを投与し、腫瘍のオートラジオグラフィ画像を得た。さらに、その隣接切片を用いて、免疫組織染色を行い、がん幹細胞の分布を調査した。本研究では、がん幹細胞マーカーとして汎用されている抗 CD133 抗体を用いた。なお、事前の検討より、Colon26 CD133⁺細胞は、高いコロニー形成能・腫瘍形成能・低酸素耐性といったがん幹細胞様の性質を有していることを確認している。

(2) ⁶⁴Cu-ATSM による腫瘍内がん幹細胞ニッチを標的とした内用放射線治療

我々は、⁶⁴Cu-ATSM の内用放射線治療への応用の可能性について Colon26 腫瘍モデルを用いて検討した。本検討では、Colon26 腫瘍モデルに対し、⁶⁴Cu-ATSM を尾静脈より治療量投与 [1 mCi (コントロール群: 0 mCi) × 2, 1 週おき] した。投与開始後、19 日後に腫瘍を摘出し、腫瘍径を計測した。また、残存腫瘍中の CD133⁺細胞比率をフローサイトメーターを用いて測定した。さらに、残存腫瘍由来の細胞 (5×10⁴ 個) をマウスに尾静脈より注射し、16 日後にできた肺転移数をカウントし、転移能を評価した。

4. 研究成果

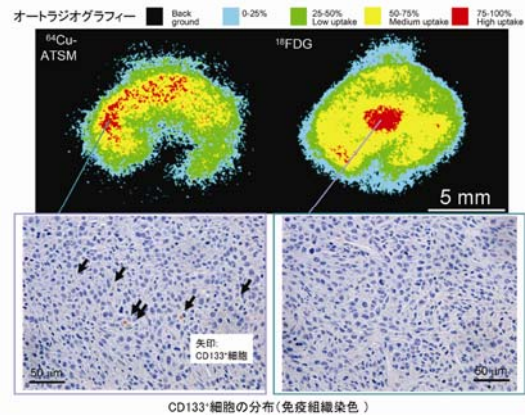
(1) ⁶⁴Cu-ATSM による腫瘍内がん幹細胞ニッチイメージング

オートラジオグラフィ並びに免疫組織染色の結果を図 1 に示す。⁶⁴Cu-ATSM 高集積領域では、CD133⁺細胞の割合は 1.08% ± 0.33 であり、高かった。一方、血管が多数観察さ

れ細胞が活発に増殖している ¹⁸F DG 高集積領域では、CD133⁺細胞の割合は 0.09% ± 0.1 であり、非常に低かった。また、CD133⁺細胞の存在比は、⁶⁴Cu-ATSM 高集積領域 > ⁶⁴Cu-ATSM 中集積領域 > ⁶⁴Cu-ATSM 低集積領域、¹⁸F DG 高集積領域の順に高かった。このように、⁶⁴Cu-ATSM 高集積領域では、他の領域に比べ、CD133⁺細胞の割合が高いことが明らかとなった。以上のことから、⁶⁴Cu-ATSM は腫瘍内のがん幹細胞局在領域を標的としたイメージングに有用である可能性が示された。

図 1 Colon26 腫瘍モデルにおける腫瘍内 ⁶⁴Cu-ATSM 集積と CD133⁺細胞の分布

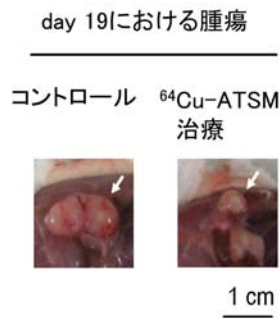
⁶⁴Cu-ATSM 並びに ¹⁸F DG のオートラジオグラフィ像 (上段)。⁶⁴Cu-ATSM 高集積部位並びに ¹⁸F DG 高集積部位における抗 CD133 抗体を用いた免疫組織染色 (下段)。



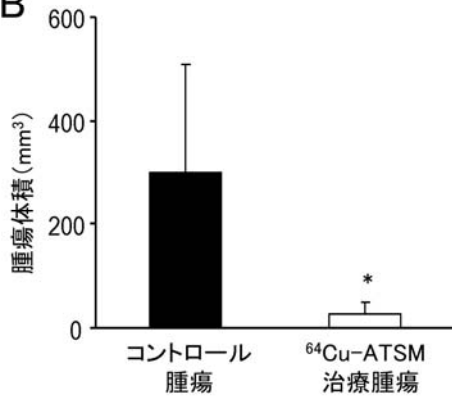
(2) ⁶⁴Cu-ATSM による腫瘍内がん幹細胞ニッチを標的とした内用放射線治療

⁶⁴Cu-ATSM 投与腫瘍は、コントロール群に比べ、縮小していた (図 2A, B)。また、⁶⁴Cu-ATSM 治療を施したマウスの残存腫瘍中の CD133⁺細胞の比率は、コントロール群に比べ有意に低下していた (図 2C)。⁶⁴Cu-ATSM 治療を施したマウスの残存腫瘍由来細胞の肺転移数は、コントロール群に比べ、減少していた (図 2D)。以上の結果から、⁶⁴Cu-ATSM の治療量投与により、腫瘍サイズの縮小・がん幹細胞比率の低下・転移能の抑制が引き起こされることが明らかとなった。また、これらのことから、⁶⁴Cu-ATSM は腫瘍内がん幹細胞ニッチイメージングのみならず、同領域を標的とした内用放射線治療にも応用できる可能性が示された。

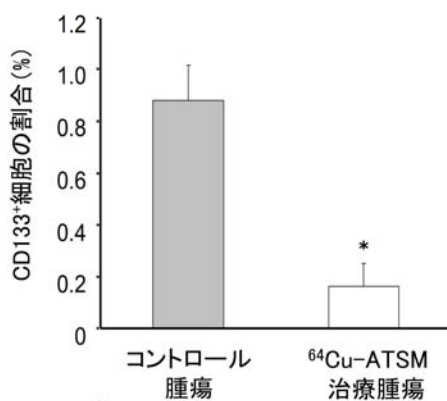
A



B



C



D

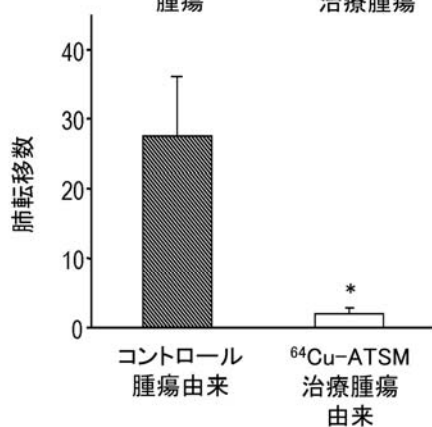


図 2 Colon26 腫瘍モデルにおける ⁶⁴Cu-ATSM 内用放射線治療の効果 (左図)

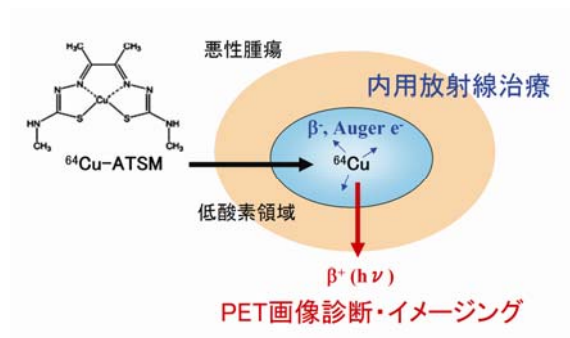
⁶⁴Cu-ATSM の治療量投与により、腫瘍サイズの縮小 (A, B)・CD133⁺細胞比率の低下 (C)・転移能の抑制 (D) が引き起こされた。*P<0.05。

おわりに

本研究から、放射性薬剤 ⁶⁴Cu-ATSM を用いた腫瘍内がん幹細胞局在領域に対する PET 画像診断のみならず、同領域を標的とした内用放射線治療に対する応用の可能性が示唆された。がん幹細胞は、その数は少数ながらも悪性度の高い性質を有するため、今後これを標的としたイメージング法並びに治療法の開発が求められるであろう。そうした中で、本研究成果は、⁶⁴Cu-ATSM を用いることで、がん幹細胞ニッチをイメージングでき、かつこれを同時に治療できる (図 3) という点で画期的であり、新たながん治療体系を提案するものと考えられる。

図 3 ⁶⁴Cu-ATSM による腫瘍内がん幹細胞局在領域を標的としたイメージング/内用放射線治療の概念図

⁶⁴Cu-ATSM を用いることで、画像による診断と内用放射線治療を同時進行で行うことが出来る。



【引用文献】

¹Jordan et al. N Engl J Med 355: 1253-1261. 2006.
²Wicha et al. Cancer Res 2006;66:1883-90;discussion 1895-6.
³Fujibayashi et al. Nucl Med Biol 1999;26:117-21.
⁴Fujibayashi et al. J Nucl Med

1997;38:1155-60.

⁵Obata et al. Ann Nucl Med 2001;15: 499-504.

⁶Oh et al. Nucl Med Biol 2009;36:419-26.

⁷Tanaka et al. Nucl Med Biol 2006;33:743-50.

⁸Dehdashti et al. J Nucl Med 2008;49:201-5.

⁹Dietz et al. Dis Colon Rectum
2008;51:1641-8.

5. 主な発表論文等

(研究代表者、研究分担者及び連携研究者には下線)

[雑誌論文] (計7件)

① Yukie Yoshii, Takako Furukawa, Yasushi Kiyono, Ryo Watanabe, Tetsuya Mori, Hiroshi Yoshii, Tatsuya Asai, Hidehiko Okazawa, Michael J. Welch and Yasuhisa Fujibayashi. Internal radiotherapy with copper-64-diacetyl-bis (N^4 -methylthiosemicarbazone) reduces CD133⁺ highly tumorigenic cells and metastatic ability of mouse colon carcinoma. Nuclear Medicine and Biology. 2010. in press. 査読有

② Yukie Yoshii, Takako Furukawa, Yasushi Kiyono, Ryo Watanabe, Atsuo Waki, Tetsuya Mori, Hiroshi Yoshii, Myungmi Oh, Tatsuya Asai, Hidehiko Okazawa, Michael J. Welch and Yasuhisa Fujibayashi. Copper-64-diacetyl-bis (N^4 -methylthiosemicarbazone) accumulates in rich regions of CD133⁺ highly tumorigenic cells in mouse colon carcinoma. Nuclear Medicine and Biology. 37:395-404. 2010. 査読有

③ Chisato Yoshida, Chizuru Sogawa, Atsushi Tsuji, Hitomi Sudo, Aya Sugyo, Tomoya Uehara, Okio Hino, Yukie Yoshii, Yasuhisa Fujibayashi, Toshimitsu Fukumura, Mitsuru Koizumi, Yasushi Arano and Tsuneo Saga. Development of positron emission tomography imaging by ⁶⁴Cu-labeled Fab for detecting ERC/mesothelin in a mesothelioma mouse model. Nuclear Medicine Communications. 31:380-8. 2010. 査読有

[学会発表] (計11件)

① Yukie Yoshii, Takako Furukawa, Yasushi Kiyono, Ryo Watanabe, Tetsuya Mori, Hiroshi Yoshii, Hidehiko Okazawa, Michael

J. Welch and Yasuhisa Fujibayashi. Evaluation of ⁶⁴Cu-ATSM for an internal radiotherapy agent: ⁶⁴Cu-ATSM treatment reduces CD133⁺ highly tumorigenic cells and metastatic ability of tumors. The Society of Nuclear Medicine (SNM) annual meeting 2010 (Salt Lake City, USA) 2010. 6. 5-9.

② 吉井幸恵, 黒田悠生, 米田誠, 清野泰, 森哲也, 吉井裕, 古川高子, 浅井竜哉, 岡沢秀彦, 藤林靖久. ミトコンドリアDNA欠損細胞 (p0細胞) を用いたミトコンドリア機能不全と ⁶⁴Cu-ATSM 集積に関する検討. 第5回日本分子イメージング学会 (大津) 2010. 5. 22-23.

③ シンポジウム

吉井幸恵, 古川高子, 藤林靖久. がん幹細胞ニッチを標的としたイメージング・内用放射線治療の可能性. 独立行政法人放射線医学総合研究所第9回重粒子医科学センターシンポジウム 先端科学と社会の接点: 粒子放射線生物研究の展開と先進治療 (千葉) 2009. 12. 18-19.

④ 吉井幸恵, 鈴木佑哉, 清野泰, 脇厚生, 渡辺亮, 森哲也, 吉井裕, 古川高子, 浅井竜哉, Michael J. Welch, 藤林靖久. ⁶⁴Cu-ATSM イメージング: 低酸素・栄養飢餓とがん幹細胞との関係に関する検討. 第49回日本核医学会 (旭川) 2009. 10. 1-3.

⑤ Yukie Yoshii, Yasushi Kiyono, Atsuo Waki, Ryo Watanabe, Yuya Suzuki, Tetsuya Mori, Hiroshi Yoshii, Takako Furukawa, Tatsuya Asai, Takashi Kudo, Hidehiko Okazawa, Michael J. Welch and Yasuhisa Fujibayashi. ⁶⁴Cu-ATSM imaging for cancer stem cell-rich regions: in vivo and in vitro characterization. 2009 World Molecular Imaging Congress (Montreal, Canada) 2009. 9. 23-26.

⑥ Yukie Yoshii, Yasushi Kiyono, Ryo Watanabe, Atsuo Waki, Tetsuya Mori, Hiroshi Yoshii, Takako Furukawa, Myungmi Oh, Masato Kobayashi, Michael J. Welch and Yasuhisa Fujibayashi. Hypoxia imaging agent ⁶⁴Cu-ATSM visualizes cancer stem cell-rich regions within tumors. The Society of Nuclear Medicine (SNM) annual meeting 2009 (Toronto, Canada) 2009. 6. 13-17.

⑦ 吉井幸恵, 清野泰, 脇厚生, 渡辺亮, 森哲也, 吉井裕, 古川高子, 浅井竜哉, 工藤

崇, 岡沢秀彦, Michael J. Welch, 藤林靖久.
 ^{64}Cu -ATSM による腫瘍内がん幹細胞ニッチイ
メージングと内用放射線治療への応用. 第 4
回日本分子イメージング学会 (東京)
2009. 5. 14-15.

〔図書〕(計 2 件)

①分担: 吉井幸恵, 古川高子, 藤林靖久. が
ん幹細胞ニッチを標的としたイメージン
グ・内用放射線治療の可能性. 放射線科学.
53(2):12-13. 独立行政法人 放射線医学総
合研究所. 2010.

②分担: 吉井幸恵, 藤林靖久. がん特異的酢
酸代謝を標的としたがん診断および治療の
可能性. 月刊 ケミカルエンジニアリング
特集 先端医療技術の開発と実用化.
54(11): 844-7. 株式会社 化学工業社.
2009.

〔その他〕

ホームページ等

<http://www.fukui-med.ac.jp/birc/index02.html>

6. 研究組織

(1) 研究代表者

吉井 幸恵 (YOSHII YUKIE)

福井大学・高エネルギー医学研究センタ
ー・特命助教

研究者番号: 1 0 3 9 7 2 4 2

(2) 研究分担者

なし

(3) 連携研究者

なし